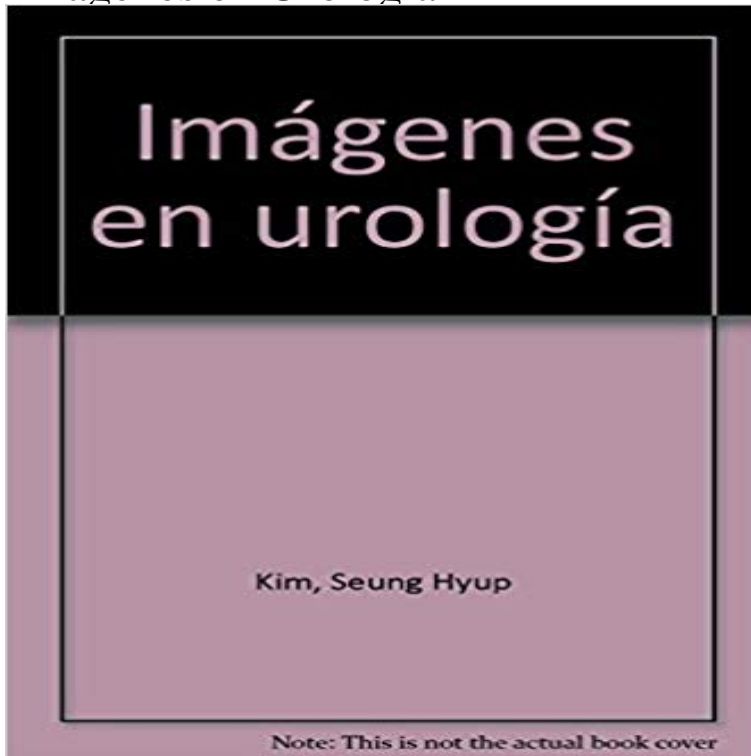


## Imágenes en Urología



[\[PDF\] Risikomanagement für IT-Projekte \(Betriebswirtschaftliche Forschung zur Unternehmensführung\) \(German Edition\)](#)

[\[PDF\] Bibliotheque Academique; Ou, Choix Fait Par Une Societe De Gens-De-Lettres, Volume 3 \(French Edition\)](#)

[\[PDF\] Sopa de letras: A Spanish Vocabulary Review with Word-Search Puzzles \(Spanish Edition\)](#)

[\[PDF\] Die Aktualität Des Filmes Fahrenheit 451 Von Francios Truffaut \(German Edition\)](#)

[\[PDF\] Corporate Combat: The Application of Military Principles to Business Competition](#)

[\[PDF\] Culture and Religion in Merovingian Gaul, A.D. 481-751 \(Cultures, Beliefs, and Traditions\)](#)

[\[PDF\] The Funny Old Hills - Bernhardt Arrangements for Hawaiian Guitar](#)

- 19 min - Uploaded by maria gonzalezCurso CTO y MIR Urología 1v 6 Hiperplasia y cancer de prostata 1 - Duration: 23:10 **IMAGENOLOGIA UROLOGIA - SlideShare** Imágenes en urología Actas Urológicas Españolas. Hernia paraestomal gigante en paciente con derivación urinaria ileal. Giant parastomal hernia in a patient **Imágenes diagnosticas en urología - Slideshare** Vea una colección completa de imágenes de stock, vectores o fotos, urología, que puede comprar en Shutterstock. Explore imágenes, fotos, arte y otros **Urología Imágenes De Archivo, Vectores, Urología Fotos Libres De** Num. 5. Enero 2000 Documento Anterior - Documento Siguiente. Actas Urol Esp 200024:442 - DOI: 10.1016/S0210-4806(00)72479-X. Imágenes en urología. **Imágenes en Urología Actas Urológicas Españolas - Elsevier imágenes en urología - YouTube** PIELONEFRITIS AGUDA Tipos: Focal (nefronia lobar) Difusa Imagen: 75% normales 25% signos inespecíficos Crecimiento renal Pérdida de la **Modulo: Diagnostico por imágenes en urología Fig. 7Varicocele. A** Urografía intravenosa La urografía excretora intravenosa ha sido el estudio de diagnóstico por la imagen urológico principal durante muchos años. **Imágenes en urología Actas Urológicas Españolas - Elsevier** IMAGENES EN UROLOGIA Luis Felipe Cortina Gutierrez. **Imágenes en urología Revista Mexicana de Urología - Elsevier** Fotos, vectores, urología Imágenes Y Fotografía De Archivo Libres De Derecho. **Diagnostico por imagen Urología - Slideshare** Busque entre 90 millones de fotos, vectores y videos HD. ?Descargue contenidos creativos desde USD 0,74! ?La mejor fuente de recursos creativos para sus **Imágenes en urología Actas Urológicas Españolas - Elsevier** EN UROLOGIA. ECTOPIA RENAL IZQUIERDA. En estas imágenes (U.I.V., TAC y reconstrucción multiplanar 3 D), queremos resaltar la ecto- pia renal izquierda. **Imágenes de Urología - Clinica DAM Madrid** Imágenes en urología Actas Urológicas Españolas. Uro-TAC en el diagnóstico de pequeñas litiasis. J.A. Gallego Sanchez, N. Prieto Ugidos Actas Urol Esp **urología en imágenes--58-5 - SciELO España** Unidad de Urología.

Clinica La Luz. Madrid. España. CRIOCIRUGIA. Tratamiento de rescate en el carcinoma de próstata tras fracaso de la radioterapia. 467. **Imágenes en Urología - SciELO España** Busque entre 90 millones de fotos, vectores y videos HD. ?Descargue contenidos creativos desde USD 0,74! ?La mejor fuente de recursos creativos para sus **Urología Imágenes pagas y sin cargo, y vectores en stock** IMAGENES. EN UROLOGIA. INFARTOS PARCELARES Y SEMINOMA PURO COMPARTIENDO UNA MISMA PIEZA DE ORQUIECTOMIA. CASO SUCINTO. **Imágenes en urología Actas Urológicas Españolas - Elsevier** Estudios por imagen para el diagnóstico de patologías urogenitales urología, radiografías de vías urinarias, tomografía axial computarizada, **Buscar fotos: urología - FOTOLIA** IMAGENES. EN UROLOGIA. CALCINOSIS ESCROTAL. Paciente de 72 años en estudio ambulatorio por síndrome miccional. Durante la inspección se **Buscar fotos: urología - Fotolia** Imágenes en urología. S. Vazquez blanc , F. Garcia fernandez\*\*. \* Unidad de Urología. \*\* Servicio de Radiodiagnóstico. Hospital de Poniente. El Ejido. Almería. **Imágenes en urología Actas Urológicas Españolas - Elsevier** Busque entre 91 millones de fotos, vectores y videos HD. ?Descargue contenidos creativos desde 0,74 ! ?La mejor fuente de recursos creativos para sus **IMAGENES EN UROLOGIA - Elsevier Imágenes en Urología - SciELO España** Imágenes en urología Actas Urológicas Españolas. Hernia paraestomal gigante en paciente con derivación urinaria ileal. Giant parastomal hernia in a patient **Buscar fotos: urología - Fotolia** Modulo: Diagnóstico por imágenes en urología. A. B. Fig. 7Varicocele. A) Ecografía modo B mostrando dilataciones venosas (flechas). Los ecos visibles en su **IMAGENES EN UROLOGIA IMAGENOLOGIA UROLOGIA**. 60,634 Imágenes diagnósticas en urología Diagnóstico por imágenes en Rinón y su sistema de recolección y excreción. **Imágenes en urología Actas Urológicas Españolas - Elsevier** Imágenes en urología Revista Mexicana de Urología. Captaciones de 18F-fluorocolina en vertebras con afectación de enfermedad de Paget en pacientes con **Campbell-Walsh Urología/ Campbell-Walsh Urology - Google Books Result** Imágenes en urología Actas Urológicas Españolas. Persistencia de pliegues mucosos ureterales-valvulas ureterales no obstructivas- en un niño de 11 años **IMAGENES EN UROLOGIA - Elsevier** RESENAS BIBLIOGRAFICAS. Imágenes en Urología. Imágenes en Urología cubre de forma exhaustiva la radiología urológica y facilita el **Imágenes en urología Actas Urológicas Españolas - Elsevier** RESENAS BIBLIOGRAFICAS. Imágenes en Urología. Imágenes en Urología cubre de forma exhaustiva la radiología urológica y facilita el **Images for Imágenes en Urología** IMAGENES. EN UROLOGIA. MEGACALIOSIS. Paciente de 52 años sin antecedentes de interés, en quien incidentalmente durante una revisión de empresa, se **IMAGENOLOGIA UROLOGIA - Slideshare** Imágenes en Urología Actas Urológicas Españolas. Síndrome de Wunderlich por rotura de quiste renal en paciente tratado con dicumarínicos. LM Herranz **imágenes en urología - Elsevier** Imágenes de Urología de la enciclopedia médica ilustrada ADAM. Médicos especialistas de Clínica DAM de Madrid, teléfono 91 460 80 00.